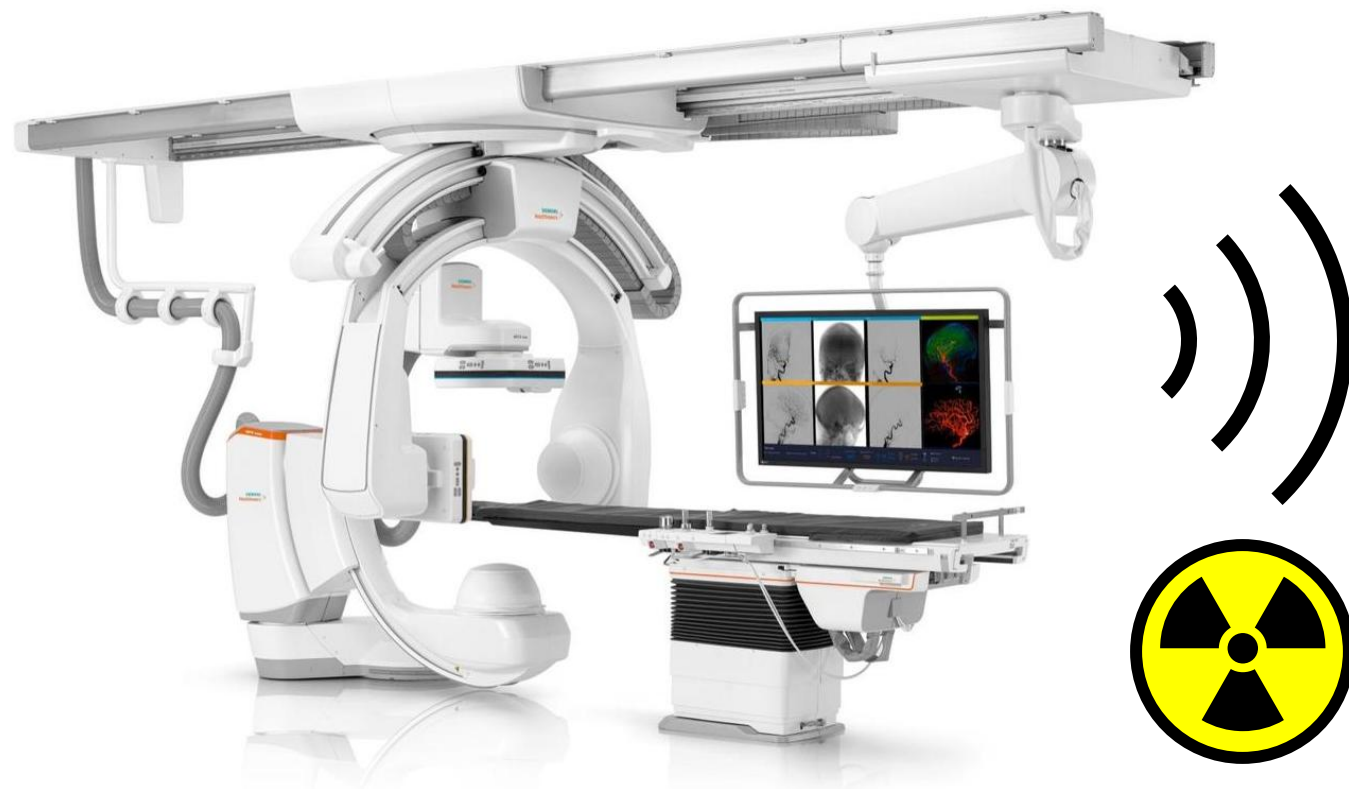


心臓移植後の定期健診



心筋生検




血行動態




冠動脈造影





急性拒絶反応 … “細胞レベルの攻撃” 
免疫（リンパ球）が心筋を破壊

慢性拒絶反応 … “血管レベルの変化” 
軽い炎症の繰り返しにより、
冠動脈が細くなる